Evolução

Doença hepática crónica, assintomática
Progressiva
Reconhecimento da cirrose
Tratamento etiológico » deve ser sempre tentado
Complicações » tratar as que podem ser resolvidas
Sobrevida: diminui quando descompensa - compensada: 12A - descompensada: 2A
Considerar transplante

Principais etiologias

Alcoólica	Figado gordo » hepatite » cirrose (maioria micronodular) Ocorre em 10-15% dos alcoólicos
Hepatite viral	B ou C, crónica
Hepatite autoimune	
Cirrose biliar	Colangite biliar primária Cirrose bilir secundária Colangiopatia auto-imune Colangite esclerosante primára
NASH	É dificilmente dx, mts vezes deteta-se qd já é cirrose
Doenças metabólicas hereditárias	hemocromatose Wilson alfa-1 antitripsina (défice) fibrose cística

Principais etiologias (cont)

Cirrose cardíaca	IC direita com P venosa elevada Congestão passiva prolongada Isquemia por baixo DC Necrose e fibrose centrolobular Doentes com: cardiopatia vlvular, pericardite constritiva ou cor poulmonale há mais de 10 A*
Cirrose cripto-génica	10%; muitas vezes por NASH

CBP: inflamação crónica com obliteração fibrosa dos ductos biliares intra-hepáticos; IgM elevados
»» 90%mulheres, meia idade, prurido, fadiga. Depois: icterícia, melanose, esteatorreia, défice de vitaminas lipossolúveis, xantelasmas e xantomas
»» elevação 2N de: FA, GGT e 5NT
CBS: resulta de obstrução prolongada dos ductos biliares extra-hepáticos

* co-existencia doença hepática e cardíaca » pensar em hemocromatose ou amiloidose

FISIOPATOLOGIA

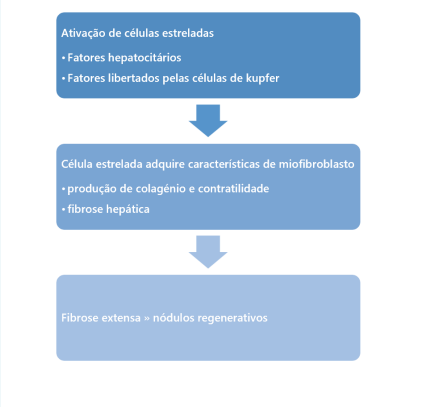

Doença hepatica crónica:
- inflamação e fibrose >20A
- Cirrose » estado inflamatório sistémico » várias disfunções

Cirrose e HTP » translocação bacteriana
- facilitado por: proliferação bacteriana, dismotilidade intestinal, alteração na permeabilidade do intestino, disturbios S. imune
- ativa monócitos » citocinas pró-infl » vasodilatação agrava

Sponsored by **ApolloPad.com**
Everyone has a novel in them. Finish Yours!
https://apollopad.com

HTPortal: Fisiopatologia

Alterações estruturais	
Células estreladas » miofibroblastos	Depositam-se ao redor dos sinusoides Contraem » aumentam a resistência
Angiogénese	Padrões irregulares de fluxo Aumentam a resistência intravascular
Disfunção das células endoteliais	stress oxidativo » **menos NO** + Aumento de vasoconstritores (TxA2) »» Vasoconstrição intrahepática
Atrofia do sistema simpático	nas artérias mesentéricas » vasodilatação » sistema circulatório hiperdinâmico
Vasodilatação esplancnica e sistémica	Mais aporte de sangue » agrava HTP logo no tx é necessário inibir esta vasodilatação
Consequencia: Colaterais	Vasos pré-existentes ou angiogénese Não há detox do sangue q vem do tubo digestivo » Encefalopatia; hemorragia por varizes

Principais colaterais:
- junções esófago-gástrico e ano-retal
- Retroperitoneu
- Recanalização da veia umbilical - parede abdominal e peri-umbilical

Circulação hiperdinâmica

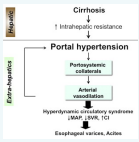

Dilatação arterial sistémica e esplancnica » há aumento do NO nos vasos extrahepáticos

Consequencias: diminui a PA; diminui resistência vascular periférica, aumenta a sobrecarga cardíaca

HIPOTENSÃO

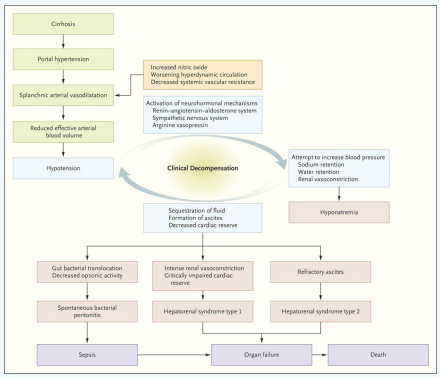

Doentes cirróticos não são hipertensos » necessário ajuste de medicação se hx de HTA

HTP não cirrótica

pré-hepática	Trombose veia porta ou esplénica Esplenomegaia maciça (s de Banti)
pós-hepática	S. Budd-Chiari Obstrução VCI ICC Pericardite constritiva Cardiomiopatia restritiva
hepática (95%)	Pré-sinusoidal: obstrução venular portal » shistossomíase ou fibrose hepática congénita
	Sinusoidal: hepatite alcoólica
	Pós-sinusoidal: síndrome de obstrução sinusoidal (pequenas veias intrahepáticas^)

Sponsored by **ApolloPad.com**
Everyone has a novel in them. Finish Yours!
https://apollopad.com

Classificação	
Estadio 1	Compensada Sem Varizes nem ascite
Estadio 2	Compensada Varizes, sem ascite
Estadio 3	Descompensada Ascite +/- varizes sem hemorragia
Estadio 4	Descompensada Varizes com hemorragia +/- ascite

*/-: pode ou não associar-se a ...

By **O1B1**
cheatography.com/o1b1/

Not published yet.
Last updated 14th April, 2022.
Page 3 of 6.

Sponsored by **ApolloPad.com**
Everyone has a novel in them. Finish Yours!
https://apollopad.com

Complicações

Varizes hemorrágicas	
Ascite	
Peritonite bacteriana espontânea	
Encefalopatia hepática	
HCC	
Síndromes	Hepatorrenal Hepatopulmonar
HT porto-pulmonar	
Cardiomiopatia cirrótica	
Trombose veia porta	

HTportal

Manife-stações	Ascite Varizes GE (com hemorragia) Encefalopatia Esplenomegalia Circulação venosa colateral Hemorroidas
Exames	**Avaliação hemodinâmica:** cateterismo transjugular ou transhepatico percutâneo; Medição P. livre e oclusão da veia hepática; Gradiente pressão venosa hepática **Endoscopia** digestiva alta: avaliação do risco de hemorragia **Ultrassonografia com dopler** avalia a veia porta, mesentérica superior e esplénica; Detetar colaterais

Varizes: hemorragia

varizes: 50-60% dos cirróticos

30% tem hemorragia 2A após dx

Varizes: hemorragia (cont)

Risco de rotura	Tamanho da variz, espessura da parede, presença de sinais vermelhos, pressão na variz e GPVH; Complicação mais grave da HTPortal
Manife-stações	hematemeses (com ou sem melenas) Hipovolémia (risco de choque)

dx por endoscopia alta

TIPS: transjugular intrahepatic portosystemic shunt
forma de resolver e aliviar HTP a curto prazo, p ex, antes de transplante
Complicações: IC; Encefalopatia hepática

Encefalopatia hepática

Alterações no estado mental e das funções cognitivas na presença de insuf hepática pu HTPortal

Sindrome neuropsiq-uiátrico	disturbio da consciencia, comportamento e personalidade. Alterações neurológicas variáveis, *flapping* e alterações no EEG
Patogénese	Disfunção hepatocelular Shunt-porto-sistémico
	Substância neurotóxicas que foram absorvidas no intestino não são filtradas nem detox pelo fígado »» anormalidades metabólicas no SNC
	Toxinas: amónia, mercaptanos, falsos NT, GABA, BZD endógenas

associado a falência hepática aguda (em insuficiencia hepática aguda)

Complicação mais freq

Sponsored by **ApolloPad.com**
Everyone has a novel in them. Finish Yours!
https://apollopad.com

Encefalopatia hepática (cont)

Precipitado por	Hemorragia digestiva; Alterações eletrolíticas e metabólicas; uremia; infeção; cirurgias; agudização de doença hepática
	Aumento da ingestão proteica (mas não se elimina na totalidade por risco de sarcopenia) Obstipação e Fármacos (sedativos, narcóticos e diuréticos
Dx clínico	
Tipo A	Falência hepática aguda
Tipo B	Shunt
Tipo C	cirrose (manifestação semelhante à B)
Parkinsonismo Cirrótico	Degenerescência hepatocerebral adquirida: Deposito de magnésio no núcleos do cérebro. Manifestações semelhantes ao Parkinson não é exatamente encefalopatia hepátca

! cirurgias por hérnias umbilicais pode descompensar e originar encefalopatia

Esplenomegalia

Risco de trombocitopenia ou pancitopenia

Ausencia de cirrose » pensar em trombose veia esplénica

Achado exame objetivo	Confirma Eco

Coagulopatia

Diminuição da síntese de fatores de coagulação

Colestase	Diminui absorção vit K - lipossolúvel (Reduz fatores II, VII, IX e X

Trombocitopenia por hiperesplenismo

Disfunção plaquetária

Efeito mielossupressor e défice de ácido fólico (pelo álcool)

Manifestações	Epistaxis Equimoses Gengivorragias Hemorragias digestivas
Lab	Contagem plaquetas TP Tempo tromboplastina parcial Dosear: fibrinogénio, fator V, fator VII e fatores de degradação do fibrinogénio e fibrina

Ascite

Excesso de líquido na cavidade peritoneal

Causas	Cirrose +++ Carcinomatose peritoneal ICC Peritonite TB; S. nefrótico; Mixedema; Pancreatite; Peritonite bacteriana secundária; Fístula linfática pós-operatória; Falencia hepática aguda (HBV, ex); Hepatite aguda alcoólica Budd-chiari; S obstrução sinusoidal Ascite mista (cirrose + outra causa)

Sponsored by **ApolloPad.com**
Everyone has a novel in them. Finish Yours!
https://apollopad.com

Ascite (cont)

Só se realiza paracentese quando sabemos que temos ascite e não apenas se é uma suspeita

Complicação mais frequente e causa mais comum de admissão hospitalar nestes doentes

Não e igual entre doentes	Pode ser: refratária, controlada
Compli-cações	Derrame pleural por contiguidade Peritonite bacteriana espontânea S. hepatorrenal hiponatrémia
Manifesta-ções*	Edema periférico Dificuldade respiratória hidrotórax
Exame físico	Aumento do perimetro abdominal, circulação colateral, hérnia umbilical, macicez nos flancos, sinal da onda positivo

* não são obrigatórias

Paracentese

Realizar em todos os doentes com uma ascite pela 1ª vez

Distingue HTP de outras causas	Determinar GPVH Gradiente albumina sero-ascitica (não é alterado por diuréticos ou fluídos) >1.1 » há HTP*

Pode detetar infeção do líquido ascítico

Aspeto do liquido	Aquoso, quiloso, hemático, purulento
Nota	Ter em atenção doentes com antecedentes cirurg-icos. Podem apresentar bridas, o que aumenta o risco de perfuração

Paracentese (cont)

Avaliação do líquido ascítico	**Rotina** Albumina, Contagem diferencial de células e Proteínas totais Se resultados inesperados » estudos adicionais
Suspeita de infeção	Microbiologia Glicose e DHL (se G baixa e DHL alta » peritonite espontânea ou secundária -- valores ajudam a diferenciar

Amilase aumentada na ascite pancreática e perfuração intestinal

Triglicerídeos >1000 na ascite quilosa (obstrução linfática)

Bilirrubina >6 na perfuração biliar ou TD alto

PMN >250 indica infeção do líquido ascitico

Eritrócitos elevados » traumatismo, carcinomatose ou tuberculose

Linfócitos elevados » TB e carcinomatose

* Cirrose, Doença cardíaca, Budd-Chiari, S. obstrução sinusoidal
Se <1.1 » peritonite TB, carcinomatose peeritoneal, S. nefrótico

Peritonite bacteriana espontânea

Ocorre em cirrótico

Translocação bacteriana intestinal para os gânglios mesentéricos

Bacteriemia e infeção do líquido ascítico

Clínica	Febre; Dor/desconforto abdominal; encefalopatia; nauseas, vómito, diarreia (ou nenhum)
Exame obj	Febre; taqui<3; hipotensão, dor e defesa abdomial
Analit-ica-mente	leucocitose, uremia e elevação da bilirrubina
Dx	PMN neutrófilos >250 Cultura do liq ascítico

Sponsored by **ApolloPad.com**
Everyone has a novel in them. Finish Yours!
https://apollopad.com