

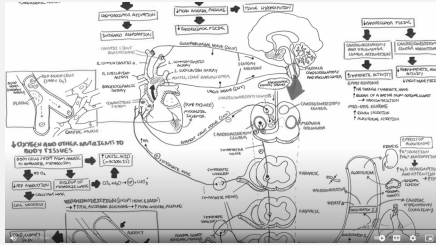
Causes

- Rupture des tissus myocardiques
- Contusion cardiaque

Diagnostic

- Signes vitaux (NOTE : des signes vitaux normaux N'EXCLUENT PAS LE CHOC CARDIOGÉNIQUE)
- Échographie du thorax
- Rayon-X et/ou CT Scan
- ECG 12 dérivations et un monitoring cardiaque

Physiopathologie



Traitements

- Cardioversion pour traiter une arythmie
- Chirurgie pour une blessure au niveau des tissus myocardiques

Physiopathologie

