

### Funzione

Produrre urina da reni (organi parenchimosi), convogliarla in vescica tramite organi cavi delle vie urinarie, poi a uretra e all'esterno

*Vie urinarie:* reni > calici minori (ilo reni) > calici maggiori > pelvi o bacinetto renale > ureteri > vescica > uretra

### Rene

Funzioni: ultrafiltrazione sangue e riassorbimento pre produrre 1.5L/gg di **urina**; eliminare scarti metabolici e sostanze tossiche; regolazione pH plasmatico e pressione sanguigna; produzione eritropoietina e vitamina D

### Rene (cont)

Anatomia: retroperitoneali; rene dx 2cm più basso di sx per interazione con fegato; 150g; faccia anteriore e posteriore, polo superiore (con le surrenali) e inferiore, faccia mediale con ilo; *fascia renale* di collettivo delimita *loggia renale* in cui rene è circondato da tessuto adiposo e connettivo; organo parenchimoso rivestito da capsula connettivale e con **corticale** esterna e **midollare** interna, che contiene 8-10 **piramidi renali** con **papille renali** (punte con aperture *area chibrosa*) verso vie urinarie e ai lati *colonne renali* di corticale a dividerle; **lobo renale** = piramide, colonne, corticale sopra; **lobulo renale** = solo corticale con *raggio midollare* centrale con dotti collettori; **parte convoluta della corticale** data da glomeruli e tubuli (ansa in midollare) // a raggio; dotti delle papille si connettono a **calici minori** a coppa, poi ai **calici maggiori** (con epitelio di transizione esterno e cilindrico o cubico semplice interno), poi al **bacinetto renale** e poi all'**uretere**; \**cortex corticalis* = corticale con tubuli contorti senza corpuscoli;

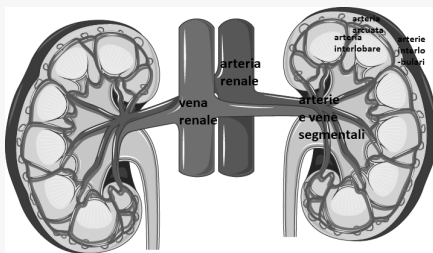


### Rene (cont)

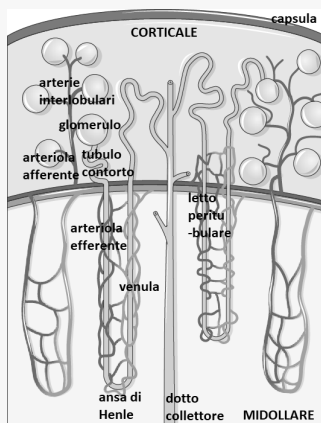
**NEFRONE** corpuscolo di Malpighi con *glomerulo capillare* ospitato in **capsula di Bowman** a doppio strato inframezzato da spazio vuoto per accumulo *ultrafiltrato* che poi passa a **tubulo renale** diviso in **prossimale contorto**, **ansa di Henle** e **contorto distale**, poi connesso a **dotto collettore** che raggiunge papille

Vascularizzazione: aorta addominale > arterie renali > ilo > 5 arterie segmentali nel parenchima > arteria interlobare nelle colonne > piega ad arco a dare l'arteria arcuata > arterie interlobulari emette ramificazioni in corticale > arteriola afferente > letto capillare glomerulare > arteriola efferente > letto capillare peritubulare > vene interlobulari > vene arcuate > vene interlobari > vena renale

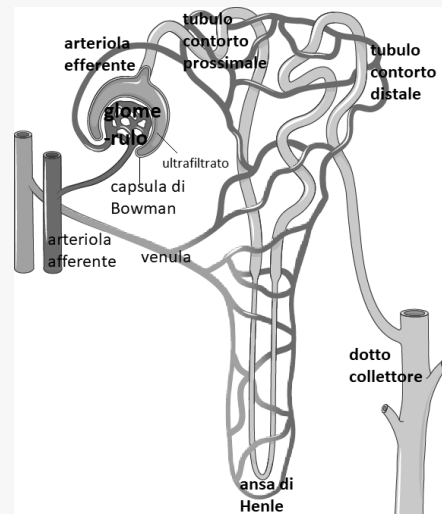
### Vascularizzazione 1



### Vascularizzazione 2



### Nefrone



### Percorso ultrafiltrato

glomerulo > tubulo prossimale (ep. cubico con microvilli per riassorbimento H<sub>2</sub>O, ioni e nutrienti) > ansa di Henle (ep. pav. che riassorbe H<sub>2</sub>O in tratto discendente e ioni Na<sup>+</sup> e Cl<sup>-</sup> in ascendente) > tubulo distale (ep. cubico semplice che riassorbe H<sub>2</sub>O; scambio con capillari peritubulari grazie a specializzazione cellulare del labirinto basale) > dotto collettore (ep. cubico. sempl. poi cilindrico senza microvilli; cambia permeabilità a H<sub>2</sub>O se stimolato da ADH) > dotti di Bellini (calibro >)

### Apparato iuxtaglomerulare

Nel glomerulo regola la pressione sistemica con cellule **iuxtaglomerulari** muscolari lisce nella parete dell'arteriola afferente contenenti renina, che rilasciano in caso di pressione bassa per attivare angiotensinogeno in angiotensina 1 e poi 2 nei polmoni per provocare vasocostrizione e rilascio di angiotensina da surrenali per riassorbimento Na<sup>+</sup> e H<sub>2</sub>O

**Macula densa**, in parete tubulo distale che risale a livello di glomerulo a cui si appoggia, formata da chemiocettori

**Cellule ilari** regolatorie delle altre due.

### Vie urinarie

calici > bacinetto renale in ilo > uretere > vescica

Ureteri, bacinetto e vescica hanno mucosa con ep. di trans. + lamina propria, no sottomucosa, muscolare con 3 strati long.+circ.+long. a spirale, avventizia di connettivo lasso; lume uretere stellato

### Vescica

organo cavo per raccolta urina; 250-350 mL; 4 facce triangolari: superiore, fondo o base, 2 laterali; parete interna con pieghe che spariscono quando si riempie, ma trigono vescicale inferoposteriore alla base sempre a parete liscia e distesa e con orifizi per ureteri e uretra; muscolo detrusore della vescica è la spessa tonaca muscolare (con fascetti di miocellule in stroma connettivale di fibre elastiche)

### Uretra

organo cavo (18-20cm in M e 3-5cm in F); orifizio uretrale esterno (cordone di cellule muscolari scheletriche volontarie)

mucosa con epitelio di transizione, sottomucosa assente e muscolare liscia

minzione: vescica piena, recettori trasferiscono info a SNC colonna che contrae muscoli vescica e rilascia sfintere uretrale ext

### Rene endocrino

**Vitamina D** assunta con alimentazione e attivata in rene assorbimento intestinale e renale di  $Ca^{2+}$

**EPO** cellule renali tra i tubuli; stimola produzione eritrociti in midollo rosso

