

Funzioni

Ventilazione polmonare

Modificazione condizioni aria (T, umidità, filtrazione)

Scambi gassosi

Fonazione

Raccolta stimoli olfattivi

Comprende

Porzione di conduzione: trasporta l'aria all'altra; naso > faringe > laringe > trachea > albero bronchiale

Porzione respiratoria: scambio gassoso; bronchioli respiratori > alveoli

Epitelio respiratorio

Pseudo-stratificato ciliato con mucipare calciformi interclate

Mucipare e ghiandole mucose lamina propria producono *muco* che intrappola patogeni estratti da filtrazione aria

Ciglia hanno movimento sincronizzato per spostare muco verso faringe e poi esofago

Organi

Piramide nasale (naso): naso esterno di ossa e cartilagine

Cavità nasale (naso): interna; epitelio respiratorio + *mucosa olfattiva* (tetto cavità; cellule di sostegno intercalate a ghiandole (muco) e neuroni bipolari con dendrite ciliato e assone collegato a nervo olfattivo)

Seni paranasali (naso): cavità rivestite da ep. resp. comunicanti con cavità nasale per scaldare e umidificare aria e per fonazione

Faringe: collegata a cavità nasale con due coane nasali (aperture); in essa passa aria e bolo; 15cm; *rinofaringe* (ep. resp.) > *orofaringe* (ep. pavimentoso stratificato non cheratinizzato) > *larinofaringe* (ep. pavimentoso stratificato non cheratinizzato)

C

By **itsgiulia**
cheatography.com/itsgiulia/

Not published yet.
Last updated 24th November, 2022.
Page 1 of 5.

Sponsored by **ApolloPad.com**
Everyone has a novel in them. Finish Yours!
<https://apollopad.com>

Organi (cont)

Laringe: 4cm; cartilagine ialina connessa da fibre elastiche; ripiegamento laringe forma due pieghe superiori (*corde vocali false*) e due inferiori (*corde vocali vere*), rivestite da epitelio pavimentoso pluristratificato non cheratinizzato e quelle vere con muscolo vocale volontarie e quelle false con connettivo; fonazione data da modificazione apertura glottide; tonaca mucosa di epitelio pseudo-stratificato con ciglia e lamina propria connettivale, tranne per corde vocali rivestite da epitelio pavimentoso stratificato; muscoli laringe intrinseci (striati scheletrici volontari intercalati da cartilagini e controllano fonazione) ed estrinseci da strutture vicine (per fonazione)

Organi (cont)

Trachea: anelli di cartilagine ialina aperti posteriormente nella regione del muscolo liscio tracheale; 10cm; *tonaca mucosa* con ep. resp. su strato di connettivo e con lamina propria spessa; *sottomucosa* di connettivo spesso con ghiandole mucose; *muscolo-fibrosa* con connettivo denso e fibre elastiche e muscolo tracheale che intercalano anelli cartilaginei; stretto contatto con esofago posteriore

Bronchi principali: trachea ramifica in due; bronco dx diametro > e lunghezza <; bronco sx diametro < e lunghezza > per presenza cuore; più si ramificano più dimensioni > e cartilagine frammenta in placche sostituite da muscolo liscio



By **itsgiulia**
cheatography.com/itsgiulia/

Not published yet.
Last updated 24th November, 2022.
Page 2 of 5.

Sponsored by **ApolloPad.com**
Everyone has a novel in them. Finish Yours!
<https://apollopad.com>

Organi (cont)

Polmoni: in cavità pleurica rivestiti da *pleura* (viscerale ripiega nell'ilo e forma la parietale; in mezzo liquido lubrificante contro attriti) di tonaca sierosa; forma conica con apice superiore e base concava per contatto con diaframma; ilo mediale con bronchi e vasi; polmone sx due lobi; polmone dx 3 lobi; vascolarizzati da arterie bronchiali fino a bronchioli terminali; parenchima con *cellule di Clara* intercalate a epitelio cilindrico semplice del bronchiolo e che producono il surfactante che impedisce collasso lume bronchioli + funzione di centri staminali e di detossificazione

Organi (cont)

Albero bronchiale (ramificazioni): bronco dx, bronco sx >> 3 bronchi lobari, 2 bronchi lobari > bronchi zonali (circa 10 zone per polmone) con cartilagine a placche > bronchioli senza cartilagine e con epitelio cilindrico ciliato su sottile lamina propria e con lume stellato > bronchioli terminali > bronchioli respiratori > dotti alveolari dilatati > sacchi alveolari > alveoli

Acino: unità funzionale polmone; scambio gas; ogni acino rivestito da fitta rete capillari ramificati da arteria polmonare (sangue refluo da cuore); O₂ caricato da eritrociti in capillari che passano poi nelle vene polmonari

C

By [itsgiulia](https://cheatography.com/itsgiulia/)
cheatography.com/itsgiulia/

Not published yet.
Last updated 24th November, 2022.
Page 3 of 5.

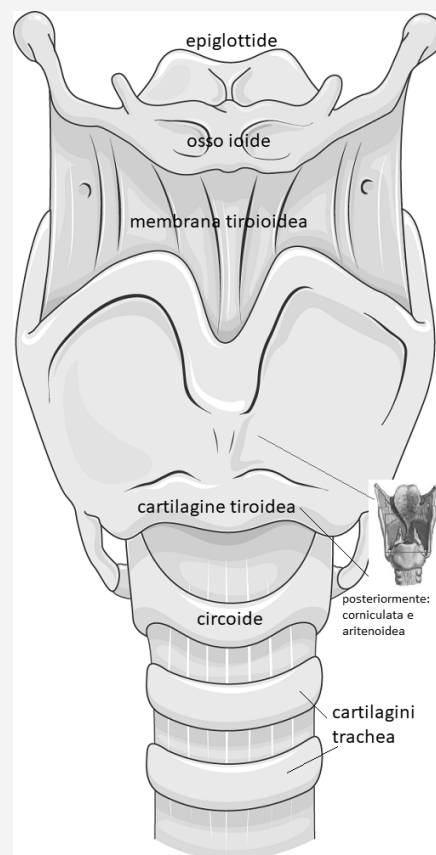
Sponsored by [ApolloPad.com](https://apollopad.com)
Everyone has a novel in them. Finish Yours!
<https://apollopad.com>

Organi (cont)

Lobulo: sezione di polmone servita da bronchiolo terminale; epitelio cilindrico semplice ciliato e strato muscolare est sottile

Alveoli: piccole cavità rivestite da epitelio pavimentoso semplice molto sottile, separati da setti interalveolari molto sottili e circondati da capillari per scambio gas; pareti con fibre collagene ed elastiche; *pneumociti* epitelio di tipo I (appiattiti per scambio gas) e di tipo II (sporgono verso lume e rilasciano surfactante per evitare collasso alveolo); con intercalati macrofagi

Laringe



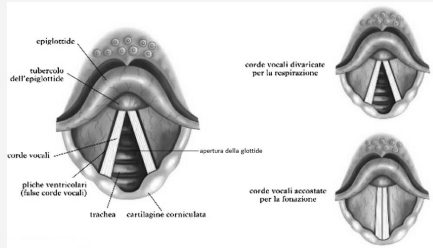
C

By [itsgiulia](https://cheatography.com/itsgiulia/)
cheatography.com/itsgiulia/

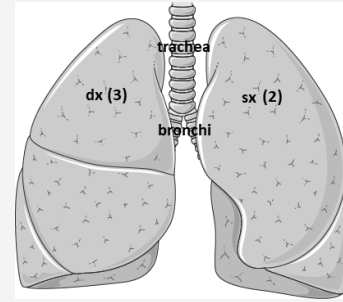
Not published yet.
Last updated 24th November, 2022.
Page 4 of 5.

Sponsored by [ApolloPad.com](https://apollopad.com)
Everyone has a novel in them. Finish Yours!
<https://apollopad.com>

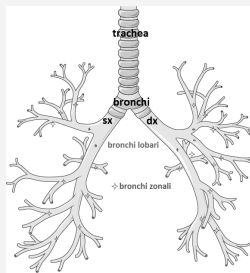
Corde vocali



Polmoni



Albero bronchiale



Acino e vasi

