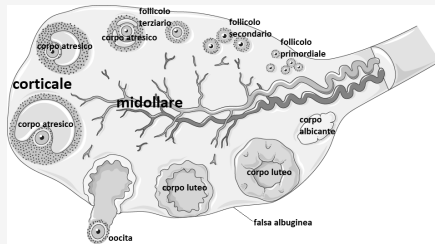


Gonadi: ovaie

Funzioni: gametogenica, ormoni sessuali femminili (estrogeni, progesteroni e androgeni)

Anatomia: rivestito da ep. semplice cubico o cilindrico su connettivo denso della **falsa albuginea**; **corticale** contiene **follicoli ovarici** tondeggianti in vari stadi di maturazione, tra cui il **corpo luteo** (ghiandola endocrina che produce progesterone per ispessimento mucosa uterina per impianto oocita fecondato) che ha rilasciato l'oocita e che se non c'è stata fecondazione regredisce a **corpo albicante** di connettivo che degenera; **corpi atresici** sono follicoli in maturazione che degenerano se non producono oocita che va in ovulazione (più follicoli maturano contemporaneamente ma solo uno rilascia oocita in tube); **midollare** con abbondante rete vascolare, connettivo lasso e muscolare liscio, si continua con l'ilo

Gonadi



Vie genitali

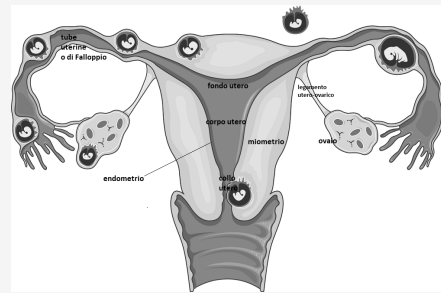
Tube cave, 12cm; divise in *infundibolo* con prolungamenti verso **uterine**: **ovario**, *ampolla* dilatata e con pieghe dense per fecondazione, *istmo* ristretto con pareti spesse, e *porzione intramurale o uterina* con parete spessa e ricca di fibre muscolari in continuità con utero; mucosa di ep. cilindrico semplice con cellule secernenti muco e ciliate, muscolare con 2 strati e peritoneo sieroso

Vie genitali (cont)

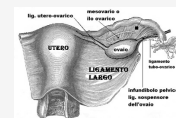Utero: organo cavo intraperitoneale, cavità triangolare in continuità con tube; fondo anteriore, corpo centrale, collo inferiore, porzione intravaginale che sporge in vagina con muscolo di tinca liscio ad anello spesso; mucosa è l'**endometrio** (in fondo e collo è ep. cilindrico semplice su lamina propria connettivale e con ghiandole; in porzione è ep. pavimentoso pluristratificato non cheratinizzato su lamina propria; *strato funzionale* superficiale rimosso con mestruazione, *strato basale* sottostante ricco di vasi e tubi ghiandolari per ricostruzione in superficie), sottomucosa assente, muscolare è il **miometrio** (liscio in stroma fibroso; 3 strati: sottomucoso, vascolare, sottosieroso) e peritoneo sieroso

legamenti utero in porzione inferiore e laterale per mantenerlo in posizione durante gravidanza: *legamento largo* appiattito e vascolarizzato formato da connessione dei due foglietti peritoneali; legamenti vescico-uterini, retto-uterini, cardinali laterali;

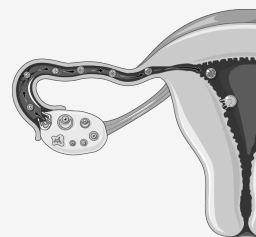
Apparato genitale femminile



Legamenti tra organi genitali femminili



Fecondazione



Ciclo ovarico

controllato da gonadotropine:	FSH (maturazione follicolo) e LH (picco a 14° giorno ciclo con ovulazione; stimola rilascio oocita e formazione corpo luteo)
Follicolo primordiale:	oocita rivestito da unico strato di cellule epiteliali follicolari
Follicolo secondario:	cellule follicolari proliferano e stratificano
Follicolo terziario:	follicolo cresce e si forma cavità <i>antro follicolare</i> , sacca che raccoglie prodotti cell. foll.
Ovulazione:	follicolo e antro crescono; oocita maturo viene espulso con gruppetto di cell. foll. in tuba uterina
Corpo luteo:	ghiandola endocrina con cordoni di cellule, vascolarizzato; produzione progesterone per utero

Ciclo uterino

controllato da gonadotropine ipofisarie:	FSH : picco iniziale; LH : picco seconda fase, induce ovulazione e formazione corpo luteo
ormoni prodotti da ovaio con bersaglio utero:	estrogeno promuove ispessimento endometrio e progesterone lo interrompe per preparare l'impianto dell'uovo fecondato

Mestruazione parte di endometrio si distacca per espulsione

Prima fase rigenerativa ricostruzione spessore e ghiandole endometrio

Fase proliferativa

Fase secretiva

Fase congestiva: prima di mestruazione; ghiandole uterine molto attive (per nutrimento eventuale embrione) e spessore 7mm per impianto; se non avviene impianto il progesterone induce la mestruazione e il corpo luteo regredisce

Ciclo uterino

