

DIENTES

Esmalte defectuoso congénito hipoparatiroidismo infecciones severas malnutrición

Coloración

verdosa ingesta excesiva de hierro ictericia

negruzco ingesta excesiva de hierro

rojos porfiria

moteados flúor en forma excesiva defecto en esmalte

Mala oclusión

congénito micronatía prognatismo paladar hendido

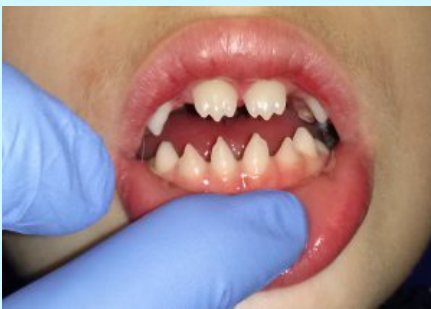familiar

retardo al mudar

mudanza prematura

chupeteo de dedos en niños de más de seis meses

Dientes de Hutchinson



Sífilis congénita tardía

GLÁNDULAS SALIVALES

Salivación disminuida normal en < 2 meses ingesta de atropina

GLÁNDULAS SALIVALES (cont)

Salivación aumentada dentición caries dentales estomatitis corea y encefalitis retraso mental irritación raqueal obstrucción esofágica

Babeo frecuente (f) en < 2 años retraso mental

Dificultad para tragarse la saliva normal en la edad de 3 a 6 meses lesión de PC IX y X

Ránula def.: quiste de retención de la glándula sublingual; proyecta arriba del suelo de la boca

Parotiditis supurada infección hemática

Parotiditis ineciosa recidivante

Síndrome de Mikulicz tumefacción indolora de las glándulas salivales y lagrimales ausencia de lágrimas y sequedad de la mucosa ocurre como una complicación de otra enfermedad, tal como un linfoma, leucemia, sarcoidosis y otras

LENGUA

Coloración

muy roja déficit de Vitamina B

manchas oscuras polipos intestinales

placas blancas candidiasis

cianótica cardiopatía congénita

negra hipertrofia de las papilas filiformes hemofilia

rojo frambuesa escarlatina (saborral --> descama --> papilas se tumefactan)

Tamaño

macroglosia a hipotiroidismo macrosomia tumores vasculares de la lengua

microglosia a rara

Papilas linguales deficiencia de vitamina B malnutrición

Lengua temblorosa corea amiotonía congénita-

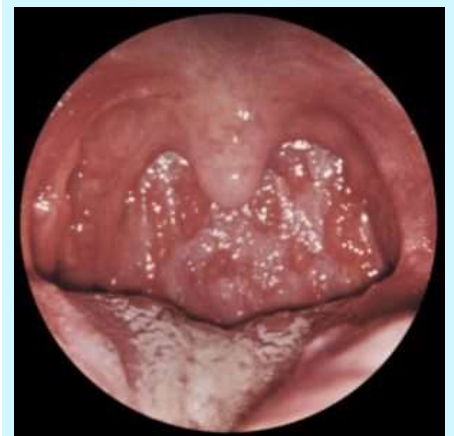Desviaciones

hacia atrás ptosis lingual

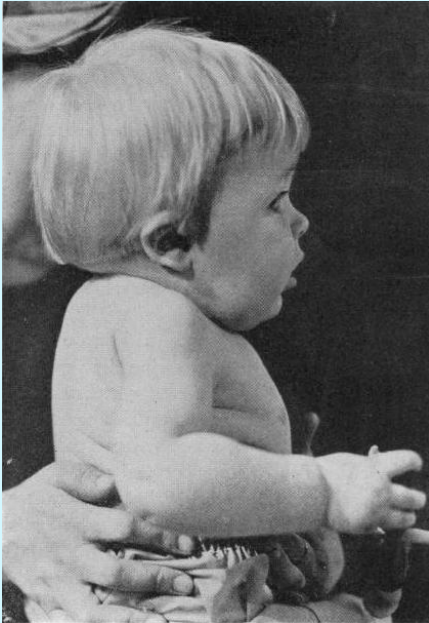
hacia un lado parálisis del hipogloso

Quiste sublingual azuloso

FARINGE GRANULOSA

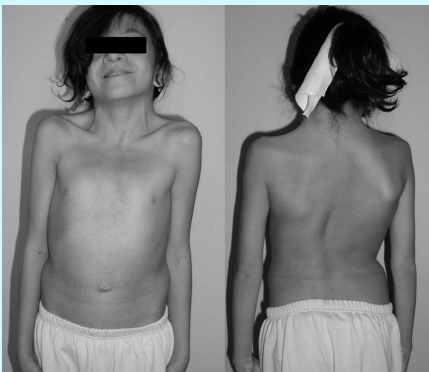

Síndrome de Klippel-Feil



Klippel–Feil syndrome is a rare disease, initially reported in 1884 by Maurice Klippel and André Feil from France, characterized by the congenital fusion of any two of the seven cervical vertebrae.

Síndrome de Noonan



El Síndrome de Noonan es un trastorno genético con una mutación en el cromosoma 12, caracterizado por talla baja, cardiopatía, rasgos faciales típicos y alteraciones esqueléticas. El síndrome de Noonan aparece casi con la misma frecuencia que el Síndrome de Down, 1 de cada 1000 a 2500 nacidos vivos. En la mayoría de los casos se hereda de forma autosómica dominante (generalmente de origen materno).