CLASIFICACIONES DE FRACTURAS EXPUSTAS

Según el tiempo transcurrido	
Reciente o Contaminada	Hasta 8 horas AB y debridamientos más efectivos Es posible fijación primaria
Tardías o infectadas	Mayor a 8 horas Mayor crecimiento bacteriano Mayo necrosis y menor efecto del AB y del debridamiento no se puede realizar cierre primario

Clasificación de MESS (Mangled extremity Score) (Score de una extremidad severamente lesionada)	
Mayor o igual a 7	Amputación sugestiva
PARAMETROS	PUNTUACIÓN
DAÑO ÓSEO Y DE PARTES BLANDAS	
Traumatismo de baja energía, fractura cerrada, heridas punzantes, armas de fuego de puequeño calibre	1
Traumatismo de media energía, fractura abierta o polifracturado, aplastamiento moderado, luxación	2

CLASIFICACIONES DE FRACTURAS EXPUSTAS (cont)

Traumatismo de alta energía, disparo a boca jarra	3
Aplastamiento masivo (p.ej. choque a pared, quedar en placa de vehículo)	4
ISQUEMIA DEL MIEMBRO	
No hay isquemia	0
Leve: disminución de pulsos sin signos de isquemia	1
Moderado: no pulsos Doppler, discreto llenado capilar, parestesia, actividad motora disminuida	2
Severa: sin pulsos, frío, paralizado, tumefacto, sin relleno capilar	3
Es estos grupos se multiplica por 2 si la isquemia es mayor a 6 horas	
SHOCK	
Normotenso	0
Hipotensión transitoria que responde a tx con sueros	1
Hipotensión prolongada: sistólica <90mmHg que sólo remitió en quirófano	2
EDAD	
Menor de 30 años	1

CLASIFICACIONES DE FRACTURAS EXPUSTAS (cont)

30-50 años	2
Mayor de 50 años	

Clasifcación de Gustillo y Anderson

Tipo	Herida	Grado de contaminación	Daño a partes blandas
I	<1 cm	Limpia	Mínimo
II	1-10 cm	Moderada	Moderado, algún daño muscuar
III-A	>10 cm	Severa	Aplastamiento severo, pero partes blandas permiten la cobertura ósea
III-B	>10 cm	Severa	Pérdida extensiva de partes blandas que no permite la cobertura ósea y la necesidad de ciugía plástiva reconstructiva
III-C	>10 cm	Severa	Además de lo descrito en III-B, lesión vascular
	Daño óseo	Mecanismo del trauma	

Sponsored by **CrosswordCheats.com**
Learn to solve cryptic crosswords!
http://crosswordcheats.com

Clasifcación de Gustillo y Anderson (cont)

I	Simple conmin-ución	Indirecto/Baja energía	
II	Conmin-ución moderada	Indirecto/Baja energía	
III-A	Usualmente conminuta	Direct-o/Alta energía	Alta energía, segmen-tarias
III-B	Conmin-ución severa	Direct-o/Alta energía	perdida de periostio, gran exposición ósea, contam-inación masiva
III-C	Conmin-ución moderada a severa	Direct-o/Alta energía	Tejido necrótico

Tipo 3: heridas con 8 horas de evolución, ocurrencia en lugar contaminado, herida de fuego, toda lesión en catastrofe, segmen-taria, amputación traumática, accidentes de masas poblacionales.

HÚMERO DIAFISIARIO Clasificación AO 12

A1	Oblicua larga
A2	Oblicua corta
A3	transversa
B1	trazo grande de alas de mariposa
B2	trazo corto de alas de mariposa
B3	conminuta (fragmentos se reabso-rben)
C1	alas de mariposa con trazo libre abajo
C2	segmentaria
C3	conminución a gran escala

HÚMERO DIAFISIARIO Clasificación Anatómica

Arriba de la inserción del pectoral mayor	Cabeza de húmero o fragmento proximal se lateraliza o evierte
Entre la inserción proximal del pectoral mayor y la inserción distal del músculo deltoides	Fragmento proximal se medializa y fragmento distal se lateraliza
Distal a la inserción del Ms. Deltoides	Músculo deltoides le gana al pectoral y se lateraliza

HÚMERO DIAFISIARIO Clas. condición instrínseca

Hueso normal	
Patológico	Osteosporosis Quístico
Metabólico	Hipoparatiroidismo Otros
Metastásico	Carcinoma de mam
Infectado	Osteomielitis

Clasificación según condición Instrínseca Ósea

Hogar Para Malas Mañas Intrínsecas

ÍNDICE DE SINGH

1	Marcada reducción de las trabeculas primarias de compresión
2	Sin trabeculas primarias de tensión
3	Rotura de trabeculas primarias de tensión

ÍNDICE DE SINGH (cont)

4	Reducción de trabeculas de tensión y trabeculas primarias de compresión
5	Sin trabeculas secundarias por compresión
6	Patrón trabecular normal

(cabeza femoral) (Grado de Osteosporosis

Fracturas de Cadera

Intracapsular	Cabeza femoral Subcapital Cuello femoral
Extracapsular	Intertrocantéricas Petrocantéricas Subcantérica

Clasifiación de Garden_ Fx de Cuello Femoral

Tipo	Descripción
I	Incompleta o impactada en valgo
II	Completa no desplazada en AP y lateral
III	Completa con desplazamiento parcial, patrón trabecular de cabeza femoral no está alineada en el acetábulo
IV	Totalmente desplazada, el patrón trabecular orientado en paralelo con el acetábulo

Mide grado de desplazamiento en valgo

Sponsored by **CrosswordCheats.com**
Learn to solve cryptic crosswords!
http://crosswordcheats.com

SIGNOS RADIOLÓGICOS DE CADERA

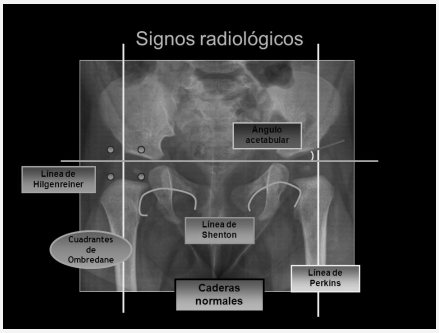

Línea de Shenton: formada por el arco del borde inferior de la rama iliopubiana y el arco interno de la metáfisis femoral proxima

Línea H
Línea de Higenreiner: es una línea dibujada horizontalmente a través de ambos cartílagos trirradiados del acetábulo
Linéa de Perkins: se dibuja perpendicular a la de Hilgenreiner a través del punto más lateral del acetábulo

Entre ambas líneas se dibujan 4 cuadrantes (Cuadrantes de Ombredanne).

Continuación

El núcleo de osificación de la cabeza del fémur (aparece 6to mes):
Normal: infero-interno
Subluxada: infero-externo
Luxada: supero-externo
Índice acetabular: El índice acetabular (o ángulo acetabular) corresponde al ángulo formado por la línea de Hilgenreiner y una línea tangente al acetábulo.
Nos da la cobertura que tiene la cabeza femoral. Su valor normal de 25-27º. Si es mayor de 35º estaremos antes una displasia.

LIGAMENTOS COLATERALES Grados de Desgarro

Primer grado	Desgarro microscópico o menos de un tercio del ligamento implicado y sin cambios en la función
Segundo grado	Desgarro macroscópico del ligamento pero con fibras que permanecen intactas De un tercio a dos tercios Mayor inflamación, hemorraia y evidencia clínica de laxitud
Tercer grado	Desgarro completo del ligamento con inflamación y pérdida de la función ligamentosa en las pruebas

LIGAMENTOS COLATERALES Clínicamente

Grado I	Aumento menor de 5 mm
Grado II	Aumento de 5 - 9 mm
Grado III	Aumento mayor a 10 mm

El uso clínico de desgarro de grado III para cualquier ligamento de la rodilla implica un desgarro completo y una pérdida total de la función de ese ligamento.

Clínicamente se mide mediante la apertura de la línea articular con pruebas de tensión en varo o valgo con la rodilla en 25 a 30 grados de flexión.

Se debe comparar con la rodillla normal (primero esta) midiendo la laxitud normal (tensión en varo es de 2-10mm), luego se compara con la otra rodilla.

Si ambas tienen una apertura simétrica es normal.

LUXACIONES DE LA CADERA

Valoración por Imagen

RX

Proyección AP	Cabeza femoral Línea de Shenton Trocánteres mayor y menor Cuello del fémur
Lateral cruzada	Distinguir luxación posterior de anterior
Oblicua a 45° (Judet)	Fragmentos osteocondrales Integridad del acetabulo Congruencia de los espacios articulares
TC	Tras la reducción cerrada si se ha planeado una reducción abierta

FRACTURAS DE LA CABEZA DE FÉMUR

Igual que luxación de cadera

Reconstrucciones sagitales de TC	Útiles para delimitar las fracturas de la cabeza del fémur

FRACTURAS DEL CUELLO DEL FÉMUR

Valoración por Imagen

Radiografía

AP

Lateral Cruzada del femur proximal afectada

Contraindicada posición en rana lateral

Cadera lesionada en rotación interna	Precisa patrón de fractura y determina Tx

Sponsored by **CrosswordCheats.com**
Learn to solve cryptic crosswords!
http://crosswordcheats.com

FRACTURAS DEL CUELLO DEL FÉMUR (cont)

TC	Corte abdominopélvico ayuda el diagnóstico de fracturas no desplazadas
RM	Prueba de elección para el diagnóstico de fracturas no desplazadas y ocultas no visibles en radiografías simples
Gammagafía	Reservada si hay contra-indicación de resonancia magnética

FRACTURAS INTERTROCANTÉREAS

Valoración por Imagen	
Radiografía	
AP de pelvis	
Lateral cruzada de la porción proximal del fémur	
Proyección asistida en rotación interna	Aclarar patrón
RM	Prueba de elección para el diagnóstico de fracturas no desplazadas y ocultas no visibles en radiografías simples

LESIONES DE TOBILLO

Valoración por Imagen	
Radiografía	
AP	+Superposición tibioperonea < 10 mm: lesión de la sindesmosis +Ensanchamiento del espacio radiotransparente tibioperoneo >5mm: lesión de la sindemosis +Diferencia de anchura >2mm entre la parte superior de los espacios articulares mediales y lateral: rotura medial y lateral
Lateral	Cúpula del astrágalo Tuberosidad tibial posterior Avulsión del astrágalo Desplazamiento del peroné

LESIONES DE TOBILLO (cont)

Proyección de la Mortaja	***Se realiza con el pie en 15° a 20° de rotación interna para compensar el eje maleolar*** +Espacio radiotransparente medial > 4mm a 5mm: desplazamiento lateral del astrágalo ***Ángulo astragalocrural****: ángulo que forman la línea intermaleolar y una línea paralela a la superficie articular distal de la tibia debe ser de 8° a 15°* +Solapamiento <1cm: rotura de la sindesmosis +Desplazamiento del astrágalo >1mm es anormal

Sponsored by **CrosswordCheats.com**
Learn to solve cryptic crosswords!
http://crosswordcheats.com