

TESSUTO MUSCOLARE STRIATO SCHELETRICO

MUSCOLI VOLONTARI e alcuni INVOLONTARI= respirazione (DIAFRAMMA E INTERCOSTALI), espressioni facciali, tremori

FIBRE MUSCOLARI= cellule allungate PLURINUCLEATE (molti nuclei all'esterno)

striature visibili: alteranza regolare tra filamenti di ACTINA e MIOSINA

TESSUTO MUSCOLARE STRIATO SCHELETRICO

MUSCOLI VOLONTARI e alcuni INVOLONTARI= respirazione (DIAFRAMMA E INTERCOSTALI), espressioni facciali, tremori

FIBRE MUSCOLARI= cellule allungate PLURINUCLEATE (molti nuclei all'esterno)

striature visibili: alteranza regolare tra filamenti di ACTINA e MIOSINA

TESSUTO MUSCOLARE STRIATO CARDIACO (MIOCARDIO)

cellule con forma biforcata ad Y, MONONUCLEATE, striate + giunzioni serrate = rete tridimensionale resistente a strappi da pressione sangue

CONTRAZIONE INDIPENDENTE= cellule PACEMAKER generano e conducono stimoli elettrici per contrazioni ritmiche cuore

DISCHI INTERCALARI= giunzioni comunicanti per invio impulso elettrico tra cellule miocardio per contrazione simultanea

TESSUTO MUSCOLARE LISCIO

cellule a forma di fuso con nucleo ovale, actina e miosina NON organizzate

MUSCOLI INVOLONTARI: rivestimento organi interni; INTESTINO, VESCICA URINARIA, VASI SANGUIGNI

FUNZIONE MUSCOLI

- movimento volontario: sollevamento e spostamento ossa

- controllo orifizi: palpebra, bocca, ano

- mantenimento postura ed equilibrio

- comunicazioni: espressioni facciali

- mantenimento T corporea: funzionamento scald

TESSUTI MUSCOLI

- muscolare striato

- nervoso

- connettivo denso: - tendini → collagene

- guaine protettive

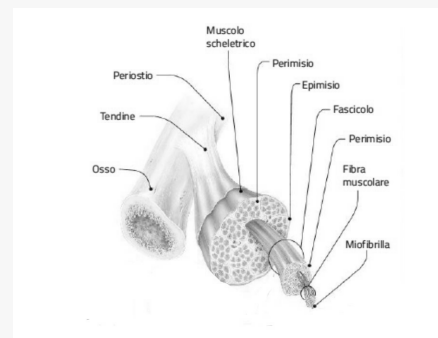
GUAINE

EPIMISIO= riveste il MUSCOLO e si unisce ai TENDINI

PERIMISIO= circonda più fibre muscolari che formano un FASCIO di FIBRE

ENDOMISIO= lamina che circonda FIBRA MUSCOLARE o MIOFIBRA

MUSCOLI VOLONTARI



FIBRE MUSCOLARI o MIOFIBRE

cellule tessuto muscolare striato= FIBRE MUSCOLARI

cellula plurinucleata con nuclei a lato

membrana plasmatica= SARCOLEMMMA

reticolo endoplasmatico= RETICOLO SARCOPLASMATICO

citoplasma= SARCOPLASMA occupato da

↳ MIOFIBRILLE= strutture allungate e cilindriche formate da actina, miosina, troponina, tropomiosina

SARCOMERI

SARCOMERO= unità strutturale contrattile, compongono le miofibrille

composta da filamenti proteici di ACTINA (sottili) e MIOSINA (spessi) disposti in maniera ordinata

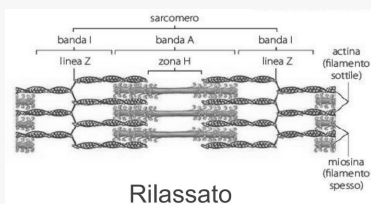
LINEA Z= estremi a cui si ancora filamento sottile ACTINA

BANDA A= filamenti sovrapposti

ZONA H= solo filamenti di miosina

BANDA I= solo filamenti di actina di due sarcomeri adiacenti

Sarcomeri



CONTRAZIONE MUSCOLARE

MIOSINA

molecola con **testa globulare esterna**; filamenti spessi composti da più molecole

ACTINA

molecola con **forma globulare**; filamenti sottili **avvolti ad elica**

PROTEINE REGOLATRICI nei solchi tra i filamenti avvolti: **TROPOMIOSINA** e **TROPONINA**

MUSCOLO RILASSATO:

legame miosina con actina **bloccato** perché **TROPOMIOSINA** riveste **legami** miosinici sull'**actina**

tropomiosina bloccata da **TROPONINA**

MUSCOLO CONTRATTO:

ioni **Ca²⁺** si legano a **TROPONINA**, causando **spostamento** **TROPOMIOSINA** che **libera siti** di **legame della miosina**, permettendo il **legame** con l'**actina**

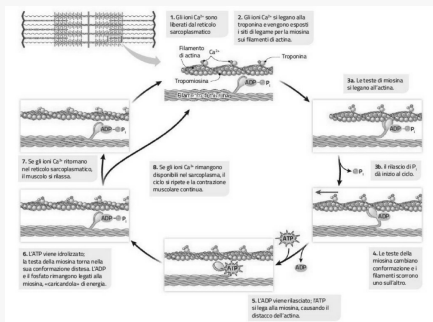
teste della MIOSINA idrolizzano **ATP**

energia rilasciata da **ATP** causa **distacco** miosina da **actina**

sarcomero riprende la sua **fisionomia** iniziale

⇒ **ATP** necessario per **rompere legami** tra **actina** e **miosina**: *rigor mortis*= filamenti rescono agganziati

ContraZIONE muscolare



PATOLOGIE SISTEMA SCHELETRICO MUSCOLARE

- OSSA:** - **FRATTURA:** composta o scomposta
- ARTICOLAZIONI** - **DISTORSIONE**-> rientra in asse
- **LUSSAZIONE**->rimane fuori sede
- MUSCOLI** - **STIRAMENTO**
- **STRAPPO**
- TENDINI** - **LESIONE**
- **ROTTURA**

PATOLOGIE COLONNA VERTEBRALE

- SCOLIOSI:** curvatura anomala sul **piano laterale**
- IPERCIFOSI:** cifosi -> curvatura **dorsale**
- IPERLORDOSI:** lordosi -> curvatura **lombare**
- ERNIA AL DISCO:** **fuoriuscita** del **contenuto** del **disco intervertebrale**, a seguito della **rottura** dell'**annulus fibroso**; trattamento **farmacologico** o **fisioterapico**

MUSCOLI ELENCO

- muscoli facciali, temporale, sternocleidomastoideo
- trapezio, deltoide
- grande pettorale, retto dell'addome
- sottospinato, grande dorsale
- obliquo
- medio gluteo, grande gluteo
- bicipite, tricipite, brachioradiale
- sartorio, quadricipite, bicipite
- tibiale, gastrocnemio

Muscoli

