SISTEMA SCHELETRICO

TESSUTO OSSEO:	ossa
TESSUTO CARTILAGINEO:	articolazioni
TESSUTO CONNETTIVO DENSO:	legamenti e tendini

TESSUTO OSSEO

cellule:

- **OSTEOCITI= cellule inglobate e latenti** nel tessuto osso, **nutrono** il tessuto

- **OSTEOBLASTI** = cellule che **producono** la matrice extra-cellulare del tessuto

quando *osteoblasti incapsulati---> osteociti*

- **OSTEOCLASTI**= cellule che **distruggono** il substrato

sostanza fondamentale: **FOSFATO DI CALCIO**, materia dura

fibre: **COLLAGENE**

funzione:

- **sostegno per muscoli**

- **protezione meccanica**

- **riserva di sali di calcio**= se **carenza** di calcio , **osteoclasti** distruggono la matrice, **riassorbono l'osso** formando gallerie e cavità

--> *donne in menopausa*: rischiano *osteoporosi*

--> **osteoclasti limano callo osseo** che si formano da riparazione frattura

FUNZIONI

PROTEZIONE ORGANI INTERNI: *gabbia toracica, cranio, vertebre*

SOSTEGNO: *resiste* alla forza di *gravità*

MOVIMENTO: collegato ai *muscoli*

PRODUZIONE GLOBULI ROSSI: ossa contengono *midollo osseo rosso*

REGOLAZIONE CALCIO: *immagazina* eccesso Ca2+, *libera* mancanza Ca2+

nei *bambini* midollo rosso produce *globuli bianchi*

gabbia toracica aiuta nella *respirazione*

TIPOLOGIA OSSA

LUNGHE: parte lunga **osso compatto** (**DIAFASI**), estremità **osso spugnoso** (**EPIFISI**); FEMORE

CORTE: osso **spugnoso**; CALCAGNO,

PIATTE: strati **esterni osso compatto**, strato **interno osso spugnoso**; SCAPOLA

IRREGOLARI: VERTEBRE; OSSA DELL'ANCA

COMPOSIZIONE OSSA LUNGHE

epifisi: estremità di **OSSO SPUGNOSO**, **MIDOLLO OSSEO ROSSO**= **produce cellule del sangue** (globuli rossi, bianchi e piastrine)

linea epifisiaria= **divide** parti osso

diafasi: parte centrale in **OSSO COMPATTO**, **CAVITA' MIDOLLARE**, contiene **MIDOLLO GIALLO**= **riserva grassi**

membrane protettive di rivestimento: **PERIOSTIO**= esterno diafasi, **ENDOSTIO**= superfici interne

COMPOSIZIONE OSSA

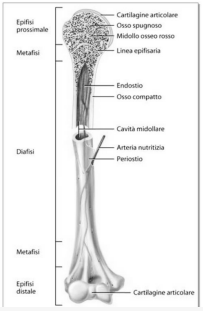

L'osso è suddiviso in
- **diafisi**
- **epifisi**
- **cartilagine articolare**
- **periostio**
- **cavità midollare**
- **endostio**

TIPOLOGIA OSSO

SPUGNOSO= numerose **cavità interne**= **TRABECOLE**, leggero ma resistente, contiene MIDOLLO ROSSO

COMPATTO= formato da unità strutturali dette **sistemi di Havers** o **OSTEONI**:

--> sottili cilindri ossei concentrici (**LAMELLE CONCENTRICHE**) tra i quali si trovano gli **osteociti**

--> al centro stretto **canale** in cui passano **vasi sanguigni** (tessuto vascolarizzato) e **nervi** (dolore se osso si frattura)

--> **CANALICOLI**: minuscoli **canali nella materia dura** per rifornimento sostanze a cellule

--->**LAMELLE INTERSTIZIALI**: lamelle che **riempiono spazio** tra osteoni

Sponsored by **CrosswordCheats.com**
Learn to solve cryptic crosswords!
http://crosswordcheats.com

SCHELETRO ASSILE

CRANIO:	- scatola cranica
	- mascella
	- mandibola
SCATOLA CRANICA:	- osso parietale
	- osso frontale
	- osso temporale
	- osso occipitale
	- osso sfenoide
	- osso nasale
	- osso zigomatico
COLONNA VERTEB-RALE:	- 7 cervicali
	- 12 toraciche
	- 5 lombari
	- osso sacro
	- coccige
GABBIA TORACICA:	- sterno
	-coste:
	7 vere, si uniscono allo sterno con la cartil-agine
	3 false, si collegano alla cartilagine delle coste vere
	2 fluttuanti, non si collegano allo sterno

SCHELETRO APPENDICOLARE

CINTO SCAPOLARE:	- clavicola
	- scapola
CINTO PELVICO:	- ileo
	- pube
	- ischio
ARTO SUPERIORE:	- omero
	- radio
	- ulna
	- carpo
	- metacarpo

SCHELETRO APPENDICOLARE (cont)

	- falangi
ARTO INFERIORE:	- femore
	- rotula
	- tibia
	- perone
	- calcagno
	- tarso
	- metatarso
	- falangi

Sponsored by **CrosswordCheats.com**
Learn to solve cryptic crosswords!
http://crosswordcheats.com