

Sjúkdómar í meltingarfærunum

Kyngingarvandamál (Dysphagia)

Blæðingar í frá efri og neðri hluta meltingarvegi: meltingarvegur

Magasár / skeifugamarsár

Magabólga

Mallory-Weiss

Æðagúlar í vélinda

Ristilpokar (diverticulosa)

Polypar/separ

Langvinnir (e. inflammatory bowel disease, IBD) Colitis dómar í Ulcerosa og Crohn's þörmum

Gallblöðrubólga

Brisbólga: Bráð og langvinn

Lifrabílin

Kyngingarvandarmál (dysphagia)

Skilgreining Sársauki/óþægindi við að kyngja

Orsakir

1. Þrengsli í vélinda

2. Vélindabólgur

3. Hreyfitruflanir

Einkenni Brjóstverkir, kyngingarerfiðleikar, ógleði, megrun, aspiration, taltruflun

Hjúkrunarmeðferð

Eftirlit ef mikil vannæring þarf sondugmeð jafir næringu

Þykkja vökva

Rannsaka orsök

Fyrirbygging

Blæðingar frá neðri hluta meltingarvegs

Blæðing frá

1. Smáþörmum

2. Ristli

3. Endaþarmi

Orsakir

Æðamissmíðar (Angiodysplasiur)

Ristilpokar (Diverticulosa)

Separ (polypar)

Æxli

Gyllinæð (hemorrhoids)

Blæðingar frá efri hluta meltingarvegs

Efri blæðingar uppruni:

1. Vélinda

2. Magi

3. Skeifugörn

Orsakir

Maga- og skeifugamarsár og bólgur

Vélindasár/bólgur

Mallory-Weiss rifur

Æðagúlar í vélinda (Esophageal varicur)

Æxli

Maga- og skeifugamarsár

Orsakir

1. Sýking H pylori

2. Lyf NSAID

3. Áhættuþættir

Einkenni

Verkir

Brjóstsviði/ólgeði/lystarleysi

Tjörulitaðar hægðir/ Blóðleysi/ slappleiki

Fylgikvillar ómeðhöndaðra maga/skeifugarna sára

Rof á maga og blæðing inn í kviðarhol

Lífhimnubólga (peritonitis)

Krabbamein í maga

Magabólga

Orsakir

Blæðingar frá efri hluta meltingarvegs (cont)

Lyf og efni NSAID, asprín + áfengi

H. Pylori sýking

Stress Álag

Iatrogenic Eftir magaaðgerð (gallsýrur) + geislar

Sjúkdómar Sýkingar (berklar, CMV) + Crohn's

Einkenni

Ógleði/uppköst

Hungurtífinning

Uppþemba

Brjóstsviði/nábítur

Krampakenndirkviðverkir

Þyngdartap

Mallory-Weiss

Skilgreining Rifur í slímhúð við mót vélinda og maga

Orsök Endurtekin, kraftmikil uppköst + hósti, krampar

Sjúklingar Alkahólismi + átraskanir

Æðagúlar í vélinda

Skilgreining Stækkaðar æðar í vélinda – yfirleitt fylgikvilli skorpulífurs.

Orsök Þrýstingur frá lifrabólga (portal hypertension)

Rof á æðagúlum Blóðug uppköst

Gúlarnir geta sprungið og valdið kröftugri blæðingu og blóðugum uppköstum. Þetta er mjög alvarlegt og lífshættulegt ástand. Blæðingin gerist mjög hratt og á skömmum tíma, getur leitt til yfirliðs og skert meðvitund.

Æðamissmíðar (Angiodysplasíur)

Skilgreining	Stækkaðar æðar í meltingarvegi
Afleiðingar	Geta leitt til blæðingar og blóðleysis
Staðsetning	Algengast í ristli. Líka í vélinda og maga
Sjúklingahópur	Er algengara með hækandi aldri.

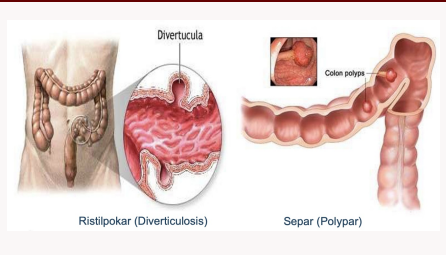
Ristilpokar (diverticulosa)

Skilgreining	Pokamyndanir á ristli
Staðsetning	Neðri hluti ristill (sigmoid)
Orsök	Trefjalítið fæði
Einkenni	<ol style="list-style-type: none"> Eymsli í kvið Hægðatregða +/- niðurgangur Ógleði/uppbamba
Fylgikvillar	<ol style="list-style-type: none"> Sýking (absess) / hiti Blæðing frá ristli Rof á ristil (perforation) → peritonitis

Polypar/separ

Skilgreining	Útvextir á ristli
Orsök	Erfðir, aldur, umhverfi (mataræði + hreyfingarleysi)
Einkenni	Blæðing + verkir
Fylgikvillar	Oftast góðkynja en geta þróast í æxli

Ristilpokar vs separ



Blæðingar í efri og neðri meltingarvegi

Rannsóknir	<p>Magaspeglun/ristilspeglun</p> <p>Myndhyllkisrannsókn</p> <p>Blæðingaskann</p> <p>Blóðprufa</p> <p>Hægðaprufa</p>
Meðferð	m.t.t. blóðs
Finna blæðingastað og stöðva	
Fyrirbyggja endurbleðingu	
Blóðgjöf/vökvagjöf	
Súrefni	

Almenn einkenni blæðinga	
Verkur í kvið	
Leynt blóð í hægðum (Hemocult)	Blæðingarstaður getur verið hvar sem er
Blóðleysi (anemia)	
Lágt hemoglobin	

Blæðing frá efri meltingarvegi	
Blóðug uppköst (Ferskt blóð eða kaffikorgur)	
Blæðing frá neðri meltingarvegi	
Svartar / Tjörulitaðar hægðir (melena)	
Ferskt blóð frá endaparmi (rectal blæðing)	

Hjúkrunarmeðferð blæðinga í meltingarvegi	
Eftirlit með.....	
Lífsmörk	Orthostatískur þrýstingur
Blóð og blóðhlutagjöf	Eiga virkt BAS og blóðflokkun
Vökvajafnvægi	Fasta, vökvagjöf í æð

Lyfjameðferð	
Þvagútskilnaður	
Verkjastilling	
Einkenni um blæðingar	
Næring	
Aðstoð við ADL	

Blæðingar í efri og neðri meltingarvegi (cont)

Stöðva blóðþyngningu	Kóvar, magnýl, NSAID
Einkenni blóðleysis	
Líðan	Yfirlíðarkennd, svimi, andþyngsli, brjóstverkur
Hvað sérðu?	Skert athafnaþrek, fölvi, ljós slímhúð
Hvað finnst?	Hraður púls, lækkaður BÞ, sjokk

Langvinnir bólgusjúkdómar í þörmum

Langvinnir bólgusjúkdómar í þörmum	
Sáraristilbólga (Colitis Ulcerosa)	
Svæðisgarnabólga (Crohn's)	

Orsakir	
Lífisfræði	Ónæmiskerfi, skert þarmasífræði
Umhverfis- lífnaðar – sálræni þættir	Fæða, reykingar
Erfðaþættir	
Mögulegar orsakir:	Erfðir, ónæmiskerfi, umhverfisþættir, lyft, reykingar, stress, mataræði; breytt flóra

Svæðisgarnabólga (Crohn's)

Staðsetning	Oftast ristill +/- mjógirni
Getur haft áhrif á allan meltingarveginn, jafnvel munn, vélinda, maga.	
Útbreiðsla	Dreifist ekki samfellt
Á milli sýkra svæða er að finna heilbrigða þarmahluta	

Svæðisgarnabólga (Crohn's) (cont)

Þverveggj- arbólga	Nær til allra laga í þarmav- eggjum
Fylgikvillar	Bandvefsmyndun + þregsl
Sjúkdómurinn getur orsakað myndun bandvefs og/eða myndun þykkilda sem geta leitt af sér þregsl	

Sáraristilbólga (Colitis Ulcerosa)

Staðse- tning	Staðbundin við ristil
Pathop- hysiology	Takmarkast við slímhúð
Byrjar neðst við endaparm og getur teygst sig samfellt, mismunandi langt upp eftir ristilnum.	
Proctitis	ef hún takmarkast við endaparm = endaparmsbólga
Pancolitis	ef allur ristill er undirlagður = alger ristilbólga
Slímhú- ðarlög	Mucosal + submucosal

Ristilbólgur einkenni, greining, meðferð

Sáraristilbólga	Blóð í hægðum + verkir við hægðalosun
Svæðisgarnabólga (CD)	Kviðverkir + einkenni utan meltingarvegar (niðurgangur)
Sameiginleg einkenni:	Truflun á vökva og elektrólýta búskap Hiti og þyngdartap Þreyta og slappleiki Blóðleysi Sár, kýli eða fistlar við endaparm
Greining	Ristilspeglun Vefjagreining Blóðsýni Hægðasýni

Ristilbólgur einkenni, greining, meðferð (cont)

Meðferð

Lyfjameðferð
Skurðaðgerð

Ristilbólgur einkenni

Blóð í hægðum

Sáraristilbólga (UC)		97
Svæðisgar- nabólga (CD)		32

Niðurgangur

Sáraristilbólga (UC)		63
Svæðisgar- nabólga (CD)		79

Kviðverkir

Sáraristilbólga (UC)		32
Svæðisgar- nabólga (CD)		84

Verkir við hægðalosun

Sáraristilbólga (UC)		79
Svæðisgar- nabólga (CD)		27

Einkenni utan meltingarvegar

Sáraristilbólga (UC)		9
Svæðisgar- nabólga (CD)		35

Ristilbólgur: Tölfræði

Hjúkrun langv. þarmabólgujúk. (cont)

Næring	Matarskrá / samráð við næringarráðgjafa / meta þörf fyrir næringu í æð
Lyfjameðferð	
Aðstoð við ADL	
Andlegur stuðningur	Andleg vanlíðan/kvíði/fél- agsleg einangrun
Fræðsla og stuðningur	→ Tengslahópar CCU samtökin / félagsráðgjafi / sálgæsla / stómahjúkrunarf- ræðingur

Lyfjameðferð

Bólguhemjandi lyf	
Ónæmisbælandi lyf	
Sýklalyf	
Sértæk	Lyf sem slá á einkenni mótefni.
Vítamín og steinefni	
Lífefnalyf	

Gallblöðrubólga

Orsakir

Gallsteinar	
4 - F	Fat, female, forty, fertile
Áfengisneysla	

Einkenni

Kviðverkir	
Ógleði og uppköst	
Hiti	
Gula og kláði	

Greining

Blóðprufa	
Ómskoðun	
ERCP	

Meðferð

Lyfjagjöf	
ERCP	

Sáraristilbólga (UC)

Tíðni 15/100.000/ár

Meðalaldur 34 ára

Algengasti
aldur 30-40 ára

Kynjamunur Aðeins algengara hjá
körlum

Fjölskyld-
usaga 15%

Svæðisgarnabólga (CD)

Tíðni 5/100.000/ár

Meðalaldur 24 ára

Algengasti
aldur 20-30 ára

Kynjamunur Jafnt

Fjölskyld-
usaga 20%

Tíðni þessara sjúkdóma er að aukast á
Íslandi

Hjúkrun langv. þarmabólgujúk.

Hjúkrunarmeðferð langvinnra bólgus-
júkdóma í þörmum

Eftirlit með

Hægðalosun Hægðaskema

Lífsmörk

Vökvajafnvægi

Verkjastilling

C

By [doramarin](https://cheatography.com/doramarin/)
cheatography.com/doramarin/

Not published yet.
Last updated 16th September, 2022.
Page 3 of 5.

Sponsored by [ApolloPad.com](https://apollopad.com)
Everyone has a novel in them. Finish
Yours!
<https://apollopad.com>

Gallblöðrubólga (cont)

PTC

Skurðaðgerð

Brisbólga (pancreatitis)

Hlutverk

Framleiða meltin- Amylasi og lípasi
garsafa og ensím

Framleiða Insúlín
hormón

Tegundir brisbólgu

Bráð brisbólga (acute pancreatitis)

Langvinn brisbólga (chronice pancreatitis)

Bráð brisbólga

Orsakir Gallsteinar og áfengi

Lyf, eftir ERCP, Óþekkt, ávekar, aðgerðir og sýkingar

Einkenni

Skyndilegur og stöðugur verkur með leiðni aftur í bak

Lífsmörk Hiti, hækkaður púls,
lækkaður BP (purrkur)

Breytingar á blóðsykri

Ógleði / lystarleysi / uppköst

Lost

Fituskita (fatty stools)

Langvinn brisbólga

Orsakir Langvarandi áfengi-
sneysla

Hypercalcemia, hyperlipdemia, ónæmissjúkdómar og lyf

Einkenni

Kviðverkir

Lystarleysi/ógleði

Þyngdartap

Niðurgangur

Bráð og krónísk brisbólga

Greining

Blóðprufur

Sneiðmynd af kviðarholi

MRCP

ERCP

Meðferð

Fasta/fljótandi fæði

Vökvagjöf

Verkjalyf

Sýklalyf vegna fylgikvilla

Hjúkrunarmeðferð Eftirlit með

Verkjastillingu

Lífsmörkum

Vökvajafnvægi

Þvagútskilnaður

Blóðsykur

ADL

Fræðsla og stuðningur

Lifrabílan

Hlutverk lifrarinnar

Efnaskipti Kolvetni og fita
næringa

Umbreyting Afeitrun lyfja og
eiturefna

Framleiðsla Próteina og hormóna

Forðabúr fyrir orku

Bráð og langvinn lifrabílan

Orsakir

Veirur

Lyf

Elturefni Alkahól

Efnaskiptasjúkdómar

Annað Sjálfsöfnæmissjúkdómar

Einkenni

Gula, kláði og ascities

Lifrabílan (cont)

Kviðverkir, niðurgangur, uppköst, ógleði, lystarleysi

Hiti, þreyta og slen

*Skorpulifur

Heil --> Fitulifur --> Lifrarfibrosis --> Skorpulifur

Orsakir

Áfengi

Lifrabólga C

Fitulifur (NASH)

Krónískir gallvegasjúkdómar

Járn ofhleðsla

Sjálfsónæmislifrabólga

Lyf

Hjúkrunarmeðferð lifrabílan og skorpulifur

Eftirlit með

Verkjastillingu

Lífsmörk

Húð Húðmeðferð, gula,
kláði

Vökvajafnvægi Vökvasöfnun í kvið

Vökvajafnvægi Vökvasöfnun í kvið

Næringarástand Hægðaskema

Hægðalosun Hægðaskema

Meðvitund Encephalopathy

Breytingar á blóðsykri

Fræðsla og Félagsráðgjöf
forvarnir

Aandlegur Félagsráðgjöf
stuðningur

